



**Somos calidad,
somos USC**

Precisión diagnóstica del hemograma automatizado y el frotis de sanguíneo en la detección de anemia hemolítica inmunomediada en perros: revisión sistemática.

Autor

Herli Yurani Gomez Bravo

Médico Veterinario

Director

Nelson William Correa Toro

Grupo de Investigación: ECOBIO

Línea de Investigación: Medicina de la Conservación Animal

**Facultad de Ciencias Básicas
Medicina Veterinaria
Universidad Santiago de Cali
Santiago de Cali - Colombia
2026**

IMPACTOS

Relacione el (los) impacto(s) que presentó el Trabajo de Grado según los siguientes criterios:

IMPACTO	PRODUCTO	BENEFICIARIO(S)
Económico		
Responsabilidad social	Generación de nuevo conocimiento mediante revisión sistemática de literatura científica sobre diagnóstico de IMHA en caninos. Apropiación social del conocimiento sobre diagnóstico veterinario basado en evidencia; promoción del bienestar animal mediante prácticas clínicas fundamentadas.	Comunidad veterinaria, propietarios de animales de compañía y pacientes caninos. Comunidad científica veterinaria, estudiantes y propietarios de mascotas.
Científico	Revisión sistemática con metodología PRISMA. Síntesis de evidencia sobre precisión diagnóstica del hemograma automatizado y frotis sanguíneo en IMHA canina. Algoritmo diagnóstico propuesto.	Comunidad científica veterinaria, investigadores en hematología clínica y patología veterinaria. Investigadores en hematología veterinaria y medicina interna de pequeños animales.
Indicadores de Gestión	Trabajo de grado con revisión sistemática. 1 artículo científico. 10 estudios incluidos. Algoritmo diagnóstico propuesto. Revisión sistemática concluida con 10 estudios incluidos; algoritmo diagnóstico estructurado en tres fases; recomendaciones clínicas basadas en evidencia.	Universidad Santiago de Cali. Programa de Medicina Veterinaria. Universidad Santiago de Cali, Programa de Medicina Veterinaria.
Tecnológico		
Técnico	Algoritmo diagnóstico práctico para la detección de anemia hemolítica inmunomediada en perros basado en el uso combinado del hemograma automatizado y el frotis de sangre periférica.	Médicos veterinarios clínicos que atienden perros con síndromes anémicos.
Ambiental	Contribución indirecta al ODS 15 (Vida de ecosistemas terrestres) mediante la mejora en la salud animal y reducción del uso innecesario de recursos diagnósticos.	Ecosistemas y entorno de los animales domésticos y sus familias.

Social		
Cultural	Fortalecimiento de la cultura de diagnóstico basado en evidencia en la medicina veterinaria colombiana; fomento del uso racional de pruebas diagnósticas en la clínica de pequeños animales.	Comunidad veterinaria, instituciones académicas y sociedad en general.

REVISIÓN SISTEMÁTICA DE LA PRECISIÓN DIAGNOSTICA DEL HEMOGRAMA Y FROTIS DE SANGRE PARA ANEMIA INMUNOMEDIADA CANINA

Herli Yurani Gómez Bravo¹(herli.gomez00@usc.edu.co); Nelson William Correa Toro¹ (nelsoncorrea00@usc.edu.co)

¹Grupo de Investigación, Programa de Medicina Veterinaria. Facultad de Ciencias Básicas. Universidad Santiago de Cali. Campus Pampalinda Calle 5 # 62-00. Santiago de Cali. Colombia

RESUMEN

La anemia hemolítica inmunomediada (IMHA) es una de las enfermedades hematológicas más graves en perros, caracterizada por la destrucción de eritrocitos mediada por anticuerpos. El objetivo de esta revisión sistemática fue evaluar la precisión diagnóstica del hemograma automatizado y el frotis de sangre periférica (FSP) en perros con IMHA, siguiendo los lineamientos PRISMA. Se realizaron búsquedas en bases de datos electrónicas (ScienceDirect, PubMed, Scopus, entre otras), con restricción temporal de 2013 a 2025, y se buscaron artículos en español, inglés y portugués. De 20 estudios identificados inicialmente, se incluyeron 10 que cumplieron los criterios de elegibilidad.

Los resultados de la revisión muestran que el hemograma automatizado es esencial para cuantificar la severidad y el carácter regenerativo de la anemia, con parámetros como el hematocrito/PCV y el recuento de reticulocitos, aunque carece de especificidad para confirmar el origen inmunomediado de forma aislada. El FSP complementa esta limitación mediante la detección de esferocitosis significativa y autoaglutinación persistente; hallazgos respaldados con soporte cuantitativo de sensibilidad y especificidad. El 83,3% de los estudios reportaron el uso combinado de ambas pruebas como criterio diagnóstico. Sin embargo, la incorporación de los parámetros evaluados en el estándar de referencia generó sesgo de incorporación, lo que limitó el cálculo formal de precisión diagnóstica consolidada. Se concluye que la integración secuencial del hemograma automatizado y el FSP constituye la estrategia inicial más eficiente y costo-efectiva para el diagnóstico presuntivo de IMHA en caninos, y se propone un algoritmo diagnóstico de tres fases basado en la evidencia revisada.

Palabras clave: anemia hemolítica; caninos; diagnóstico clínico; frotis sanguíneo; hemograma automatizado.

SYSTEMATIC REVIEW OF THE DIAGNOSTIC ACCURACY OF BLOOD COUNTS AND BLOOD SMEARS FOR IMMUNOMEDIATED HEMOLYTIC ANEMIA IN DOGS

ABSTRACT

Immune-mediated hemolytic anemia (IMHA) is one of the most serious hematological conditions in dogs, characterized by antibody-mediated destruction of red blood cells. This systematic review aimed to evaluate the diagnostic accuracy of the automated complete blood count (CBC) and peripheral blood smear (PBS) in dogs with IMHA, following PRISMA guidelines. Electronic databases (ScienceDirect, PubMed, Scopus, among others) were searched with a time restriction of 2013–2025 and limited to Spanish, English, and Portuguese publications. Of 20 initially identified studies, 10 met the eligibility criteria.

Results show that the automated CBC is essential for quantifying anemia severity and regenerative response through parameters such as PCV/hematocrit and reticulocyte count, although it lacks specificity to confirm an immune-mediated origin when used alone. The PBS complements this limitation through the detection of significant

spherocytosis and persistent autoagglutination; these findings are supported by quantitative sensitivity and specificity data. Of the included studies, 83.3% reported combined use of both tests as a diagnostic criterion. However, incorporation of the evaluated parameters into the reference standard generated incorporation bias, limiting formal calculation of consolidated diagnostic accuracy. It is concluded that the sequential integration of the automated CBC and PBS constitutes the most efficient and cost-effective initial strategy for the presumptive diagnosis of IMHA in dogs; a three-phase diagnostic algorithm based on the reviewed evidence is proposed.

Keywords: *automated complete blood count; canines; clinical diagnosis; immune-mediated hemolytic anemia; peripheral blood smear.*

HIGHLIGHTS

Debe incluir al menos 3 resultados sobresalientes derivados del estudio realizado

- El hemograma automatizado es útil para establecer la severidad de la anemia, pero ofrece limitaciones a la hora de especificar si el origen es inmunomediado, mientras el frotis de sangre proporciona los componentes determinantes para el diagnóstico de la IMHA: la identificación de esferocitosis significativa y la presencia de auto aglutinación persistente.
- No se pudo establecer una precisión diagnóstica específica del uso combinado de ambas pruebas, debido a que, en los estudios revisados, estos parámetros forman parte de los criterios diagnósticos empleados como estándar de referencia en la mayoría de los estudios incluidos, generando sesgo de incorporación.
- La evidencia reafirma la necesidad de combinar ambos métodos diagnósticos para mejorar la efectividad y precisión de la evaluación del paciente, facilitando el tratamiento temprano y mejorando su calidad de vida.

1. INTRODUCCIÓN

La anemia hemolítica inmunomediada (IMHA por sus siglas en inglés), se caracteriza por la destrucción de glóbulos rojos (RBC) mediada por anticuerpos. Puede manifestarse como una afección primaria o secundaria y generalmente se desencadena por un estímulo subyacente al sistema inmunitario, (Shin et al., 2024), por lo que es un tipo común de anemia en perros y gatos, causada por una reacción de hipersensibilidad de tipo II. La enfermedad es más común en perras de mediana edad, especialmente en cocker spaniel americano (Goggs et al., 2025). Los signos clínicos de esta enfermedad comunes se asocian con una anemia grave y con la consiguiente respuesta inflamatoria (Balch & Mackin 2014).

Ahora bien, como se mencionaba, la IMHA puede clasificarse como primaria (idiopática o autoinmune) si no se identifica un factor desencadenante, o secundaria si se sospecha que es una causa subyacente la que ha

desencadenado el proceso inmunomediado. Los signos clínicos típicamente asociados con la IMHA reflejan la presencia tanto de anemia (letargo, debilidad, colapso, palidez de las mucosas y soplo cardíaco hemático) como de respuestas compensatorias causadas por la hipoxia tisular y la estimulación del sistema nervioso simpático (taquipnea, taquicardia y pulsos saltones) según Haines et al. (2022).

En cuanto a la fisiopatología, el desarrollo de la IMHA primaria se asocia con la producción de anticuerpos específicos para moléculas normales en la superficie de los eritrocitos. Por lo que la glicoforina, una glicoproteína que se extiende a través de la membrana plasmática se ha propuesto como uno de los antígenos de membrana de los glóbulos rojos (RBC) más comunes que son el objetivo de los autoanticuerpos (Yuki & Naitoh, 2019). En consiguiente, la IMHA en perros está relacionada con la producción de anticuerpos en la superficie de los eritrocitos. Estos anticuerpos causan la activación de la cascada del complemento, lo que resulta en la lisis intravascular de los glóbulos rojos, u opsonizan los glóbulos rojos para facilitar la fagocitosis por las células del sistema fagocítico monocítico (MPS) en el hígado y el bazo (Swann et al., 2016).

En cuanto a las pruebas diagnósticas, el hemograma es uno de los exámenes más solicitados al laboratorio en la clínica veterinaria. Es por ello que en las últimas décadas los laboratorios veterinarios han incorporado auto analizadores hematológicos que basan su funcionamiento en métodos de alta precisión, entregando recuentos de gran fiabilidad (Baldwin et al., 2023). En consecuencia, la revisión del frotis de sangre al microscopio es cada vez menos frecuente, pero sigue siendo indispensable para detectar alteraciones morfológicas que los auto analizadores no pueden detectar, por lo que actualmente la mayoría de los clínicos han incorporado criterios de revisión del frotis sanguíneo al microscopio como ayuda diagnóstica, especialmente para procesos patológicos que involucren procesos anémicos (Torrens et al. 2019). Así pues, un frotis de sangre distintivo puede incluso ser suficiente para diagnosticar un tipo de anemia hemolítica, buscando glóbulos rojos anormales, como esquistocitos, esferocitos o células de mordida. Pero lastimosamente, otras anemias hemolíticas pueden tener características similares, como la fragmentación de glóbulos rojos (Baldwin et al., 2023), por lo que su precisión diagnóstica puede verse afectada.

De lo anterior, en cuanto al uso del hemograma automatizado y la citología sanguínea o frotis, las fuentes de investigación veterinaria, por ejemplo, mencionan que en un estudio en caninos se diagnosticó a los animales con IMHA si presentaban anemia (con un hematocrito inferior al 35%) y cumplían al menos uno de los siguientes criterios que sugerían la presencia de anticuerpos específicos para eritrocitos: aglutinación microscópica o macroscópica persistente. Además, se realizaron hemogramas completos de los perros de los grupos IMHA y un patólogo clínico veterinario evaluó los frotis de sangre fresca en todos los casos (Swann et al., 2016). Otro estudio, Yuki y Naitoh (2019), describió que “el hemograma reveló anemia grave (volumen celular concentrado (PCV), 7%; intervalo de referencia (IR), 37-55%), con disminución del volumen corpuscular medio (58,6 fL; IR, 60-77 fL) y de la concentración de hemoglobina corpuscular (29,4 g/dL; IR, 32-36 g/dL). La anemia fue gravemente no regenerativa (69.600 células/ μ L; índice de producción de reticulocitos < 2), microcrómica y microcítica. Se observaron leucocitosis moderada (22 900 células/ μ L; RI, 6000–17 000) y leucocitosis caracterizada por neutrofilia

(21 068 células/ μ L; RI, 3000–11 500; bandas, 0 células/ μ L; segs, 21 068 células/ μ L), y el análisis del frotis sanguíneo reveló aglutinación, anisocitosis leve, eritrocitos policromáticos y esferocitosis (≥ 5 esferocitos/ $\times 100$ (campo de inmersión en aceite)” (p.10). Este estudio sugiere la importancia del análisis del frotis de sangre en microscopio como complemento para el diagnóstico de la anemia hemolítica inmunomediada, que aporta datos no observados en el hemograma.

Sin embargo, surge una brecha en el campo clínico diagnóstico. Si bien ambas pruebas se utilizan de forma rutinaria, la evidencia científica sobre la precisión diagnóstica de su uso combinado no ha sido sintetizada de manera sistemática, ya que muchos autores difieren en las técnicas y análisis para esta patología. Por ejemplo, Jeffery et al. (2017), sugiere que la prueba de aglutinación salina y las pruebas de Coombs son requisito para el diagnóstico de IMHA. El estudio de Goggs et al. (2025) sugiere la realización de tromboelastografía y pruebas de hemostasia, que incluyan la medición de la actividad plasmática del inhibidor de la fibrinólisis activable por trombina (TAFI); además, el inhibidor del activador del plasminógeno-1 (PAI-1) activo y las concentraciones de ADN libre de células (cfDNA) y nucleosomas tienen que ser parte del diagnóstico exacto. Por otro lado, Brunori y Romero (2021) describen que actualmente ninguna prueba ha demostrado ser un diagnóstico definitivo para la anemia hemolítica inmunomediada. Por lo que un enfoque lógico y exhaustivo es clave para lograr un diagnóstico preciso.

De esta forma, la presente revisión pretende responder: ¿Cuál es la precisión diagnóstica de la combinación del frotis de sangre periférica y el hemograma automatizado para la detección de anemia hemolítica inmunomediada?, para lo cual se han definido los siguientes objetivos:

OBJETIVO GENERAL:

Evaluar mediante una revisión sistemática en la literatura actual la precisión diagnóstica del hemograma automatizado y el frotis de sangre en perros con anemia hemolítica inmunomediada.

OBJETIVOS ESPECIFICOS:

- Analizar la evidencia actual acerca de la sensibilidad y especificidad reportada del hemograma automatizado y del frotis sanguíneo en el diagnóstico actual.
- Discutir la precisión diagnóstica de ambas pruebas para la detección de la anemia hemolítica inmunomediada.
- Clasificar en un algoritmo la evidencia recopilada sobre la precisión del hemograma automatizado y el frotis de sangre.
- Recopilar recomendaciones para la práctica clínica basadas en los hallazgos de esta revisión.

2. METODOLOGÍA

2.1. Búsqueda bibliográfica y criterios de inclusión y exclusión.

Se propone realizar una revisión sistemática de la literatura siguiendo los lineamientos PRISMA para garantizar la eficacia de la búsqueda, el cual se presentó por medio de un flujograma (figura 1), dado que la declaración PRISMA (Preferred Reporting Items for Systematic reviews and Meta-Analyses), publicada en 2009, se diseñó para ayudar a los autores de revisiones sistemáticas a documentar de manera transparente el porqué de la revisión, qué hicieron los autores y qué encontraron (Page et al. 2021). Considerando que el objetivo principal es la precisión diagnóstica del hemograma automatizado y el frotis sanguíneo en perros con anemia por medio del análisis de la literatura existente, la revisión sistemática se determinó como el enfoque más adecuado.

2.1 Estrategia de búsqueda bibliográfica

Se realizó una búsqueda en la literatura actual en las siguientes bases de datos electrónicas: Biomed central, Springer Nature, Latindex, ScienceDirect, Oxford Academic, PubMed, Google Académico, Scopus, VetMed Resource, Agris, Journals de AVMA y ResearchGate. Ahora bien, la búsqueda se limitó a los años comprendidos entre 2013 al 2025, donde se pretendió que más de 60% de las fuentes revisadas estuvieran publicadas entre 2020 al 2025. Sin embargo, de los estudios incluidos solo el 30% se publicó entre los años 2020 y 2025, el 70% se publicaron en el periodo 2013 – 2016.

La estrategia de búsqueda utilizó combinaciones en español y en inglés de términos MeSH y operadores booleanos relacionados con los tres conceptos principales de la revisión: 1) anemia hemolítica inmunomediada, 2) población; caninos y 3) las pruebas diagnósticas de interés; hemograma automatizado y frotis de sanguíneo, ya que conocer y utilizar las estrategias de búsqueda con MeSH y booleanos permite una recuperación efectiva de información, (Altuna et al., 2016).

Como se mencionó los términos se combinaron con operadores booleanos AND y OR (tabla 1). Por otro lado, la búsqueda estuvo limitada en cuanto a que las fuentes estuvieran en el idioma español, inglés y/o portugués.

Tabla 1. Ejemplo de estrategia de búsqueda.

Concepto	Términos MeSH	Términos de Texto Libre
Enfermedad	Anemia, Hemolytic, Autoimmune	immunemediated hemolytic anemia, IMHA, AIHA
Población	Dogs	dog, canine, perro, canino
Pruebas	Blood Cell Count, Blood Smear, Hemograma	complete blood count, CBC, hemogram, blood film, blood smear", spherocyte*, aglutinación, frotis, citología sanguínea

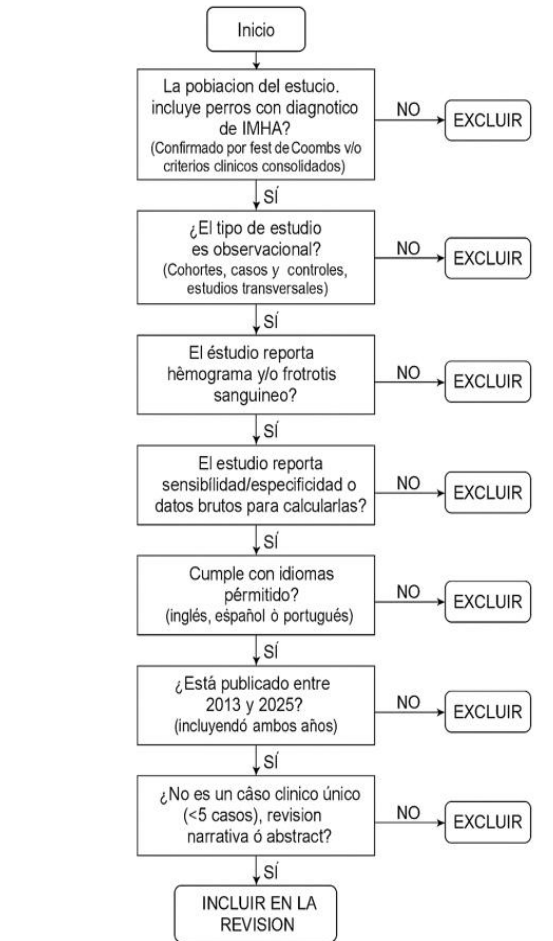
2.3 Criterios de elegibilidad

En cuanto a los criterios de inclusión fueron aplicados los siguientes:

1. Artículos dentro de la temporalidad (2013 – 2025).
2. Estudios en población canina con diagnóstico IMHA.
3. Estudios que reporten hallazgos en el diagnóstico por medio de hemograma y frotis sanguíneo.

Se excluyeron artículos que no cumplan lo anterior y que estén publicados en otro idioma diferente al inglés, español y portugués. Como también abstracts, revisiones narrativas y capítulos de libros (figura 1).

Figura 1. Flujograma de criterios de inclusión



Elaboración propia.

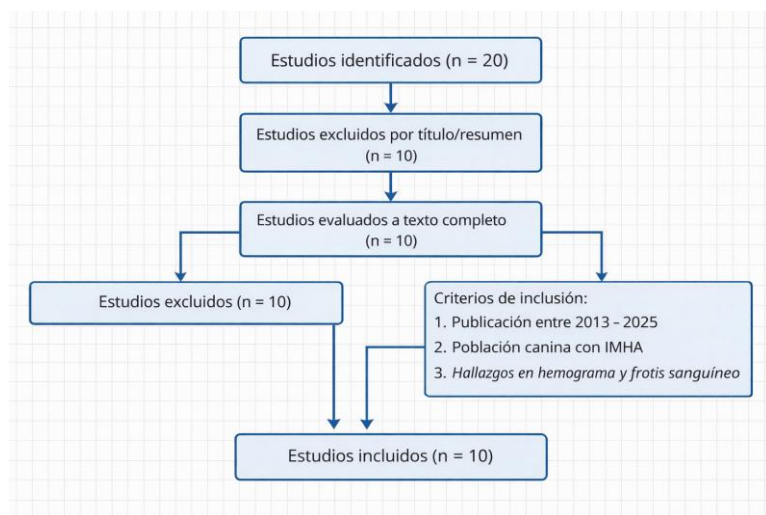
2.4 Proceso de selección y recopilación de fuentes

El proceso de selección de los estudios se realizó en dos fases:

1. Selección por títulos y resumen; se evaluó cada artículo de forma inicial (lectura de resúmenes).
2. Evaluación a texto completo; los estudios son potencialmente relevantes fueron leídos en su totalidad.

En tanto que los estudios seleccionados se sistematizaron en una tabla resumiéndolos (tabla 2). De esta forma, se recogieron 20 estudios iniciales, de los cuales se incluyeron 10 en la revisión sistemática, luego de confirmar que cumplieran los criterios de inclusión.

Figura 2. Diagrama de flujo - selección de estudios



Elaboración propia.

Tabla 2. Ejemplo de recopilación de datos de los artículos seleccionados.

Categoría	Variables
Características del estudio	Autor, año, diseño, país
Población	N.º de casos IMHA, N.º de controles, criterios diagnósticos
Pruebas	Hemograma: recuento de reticulocitos, índices eritrocitarios. FSP: presencia de esferocitos, aglutinación.
Resultados	Datos de Sensibilidad, Especificidad o tablas 2x2 (VP, FP, FN, VN)

Elaboración propia.

2.5 Síntesis de resultados

Una vez, terminada la recopilación de las fuentes se procedió a la síntesis y organización temática para proceder a escribir el informe final con los artículos seleccionados. Esta organización se hizo en base a la evidencia de los hallazgos del hemograma asociada a la patología, hallazgos del frotis y la utilidad de la combinación de ambas pruebas. Esto para poder discutir la consistencia de los resultados entre estudios, limitaciones y aplicabilidad clínica.

3. DESARROLLO Y DISCUSIÓN

De acuerdo con la metodología de revisión sistemática propuesta, los resultados se han organizado en tres ejes temáticos: hallazgos del hemograma automatizado, hallazgos del frotis de sangre periférica (FSP) y la utilidad de la combinación de ambas pruebas en el diagnóstico de la anemia hemolítica inmunomediada (IMHA) en caninos.

Tabla 3. Comparativa de los estudios revisados

Estudio	Diseño	Población	Hallazgos Hemograma	Hallazgos FSP	Pruebas Adicionales	Aporte a la Pregunta de Investigación	Limitaciones
Paes et al., 2013	Comparativo diagnóstico	19 perros con IMHA + controles	Anemia regenerativa, alteraciones eritrocitarias	Morfología compatible con hemólisis	ROFT	La combinación hemograma + FSP + ROFT mejora sospecha diagnóstica	Reportad sensibilidad del ROFT.
Paltrinieri et al., 2016	Retrospectivo observacional	174 perros distribuidos por estado regenerativo	Curvas ROC y AUC para cada parámetro; sensibilidad y especificidad para los valores de corte seleccionados para Ret%, Ret# y RPI manuales frente a automatizados.	No reporta	No reporta		Incluyó también otros tipos de anemia
Murag & Pavithra, 2024	Prospectivo clínico	64 perros con Babesia gibsoni	Anemia; evaluación reticulocitaria	18/64 con esferocitos	Coombs, aglutinación salina	Evidencia variabilidad diagnóstica en IMHA secundaria	Contexto infeccioso limita extrapolación a IMHA primaria
Piek et al., 2015	Observacional	149 perros con IMHA primaria	Anemia regenerativa frecuente, alteraciones en PCV y reticulocitos	Alta frecuencia de esferocitosis y auto aglutinación	No especificadas	Refuerza criterio clínico basado en hemograma + FSP	Presenta datos brutos, pero no presenta análisis de sensibilidad/especificidad
Ahswini et al., 2016	Cohorte observacional	25 perros con IMHA	Valores medios/medios de reticulocitos por grupo; valores umbral de reticulocitos;	No especificado	Coombs, aglutinaciónsalina	Los datos brutos del grupo permiten calcular la sensibilidad y la especificidad de la respuesta regenerativa en la IMHA.	Datos brutos, pero no análisis específico para sensibilidad/especificidad
Sun & Jeffery, 2020	Observacional	150 perros con hematocrito menor al 30%	No especificado	Sensibilidad y especificidad para la IMHA con ≥ 3 y ≥ 5 esferocitos/campo; IC informados.	Aglutinación salina		Recuentos brutos positivos/negativos disponibles para tablas 2x2 sobre test de aglutinación salina no frotis de sangre.

Smith et al., 2014	Retrospectivo comparativo	228 perros en total; 37 con IMHA primaria + grupo control (n=19) y otros grupos inflamatorios	En IMHA: ↑ MPV, ↑ número de plaquetas grandes, ↑ masa plaquetaria (MPM). No hubo disminución significativa del MPC en IMHA comparado con controles. Leucocitosis y neutrofilia frecuentes.	No especificado	Evaluación con analizador ADVIA 120 (MPV, PDW, PCT, MPM, MPC). Clasificación SIRS.	Demuestra que el MPC no es un marcador confiable de activación plaquetaria en IMHA. Aporta evidencia sobre alteraciones plaquetarias automatizadas en IMHA, útiles para interpretación integral del hemograma.	Diseño retrospectivo. No caracterización detallada del estado inflamatorio. Grupo control con patología ortopédica. No evalúa directamente sensibilidad/especificidad diagnóstica del hemograma en IMHA.
McAlees et al., 2016	Observacional retrospectivo	Perros con IMHA primaria confirmada; grupo comparativo con anemia no inmunomediada	Hemograma: PCV/HCT, recuento de reticulocitos, índices eritrocitarios.	FSP: esferocitosis, autoaglutinación	No	Se observaron hallazgos consistentes de anemia regenerativa y esferocitosis en perros IMHA. La presencia de hemoglobina libre plasmática se asoció con hemólisis intravascular.	
Duclos et al. 2024	Observacional	Perros diagnosticados con IMHA en hospital universitario	Hemograma: anemia regenerativa/ no regenerativa, leucocitosis, trombocitopenia.	FSP: presencia de esferocitos y auto aglutinación	No especificados	Alta frecuencia de esferocitosis y aglutinación en casos confirmados. El hemograma automatizado permitió identificar patrones regenerativos; el frotis confirmó alteraciones morfológicas.	
Caviez et al., 2014	Prospectivo observacional comparativo	105 perros: 46 anémicos (33 sospecha IMHA; 20 DAT+) y 59 no anémicos	En perros DAT+: PCV significativamente menor; evidencia de anemia hemolítica. Algunos con hemoglobina.	75% de perros DAT+ presentaron esferocitosis. 80% mostraron autoaglutinación (no persistente tras lavado).	Comparación de 4 métodos de DAT (microtitulación, gel, capilar, tira inmunocromatográfica). Evaluación de fragilidad osmótica.	Demuestra buena concordancia entre métodos y alta especificidad (ningún perro no anémico fue DAT+). Refuerza que esferocitosis y	No distingue IMHA primaria vs secundaria. Tamaño muestral moderado. Información terapéutica incompleta.

						autoaglutinación apoyan el diagnóstico, pero no lo reemplazan.	
--	--	--	--	--	--	--	--

Elaboración propia.

3.1. Hallazgos del Hemograma Automatizado

Los estudios analizados coinciden en que el hemograma automatizado es la herramienta inicial para identificar la severidad y el tipo de anemia. Por ejemplo, investigaciones como las de Smith et al. (2014) y Piek et al., (2015) reportan la presencia de anemia severa en pacientes con IMHA, con valores de volumen celular concentrado (PCV) tan bajos como el 7%. De igual forma, Piek et al., (2015) reportó que el uso combinado del frotis y el hemograma automatizado tuvo una alta precisión diagnóstica a la hora de evaluar los perros observados. Aunque no reportó análisis de su sensibilidad específica, se puede estimar que ambas pruebas tuvieron una sensibilidad superior al 80%, dado que todos los perros evaluados mostraron un diagnóstico positivo para IMHA.

Paltrinieri et al. (2016) ofrecen un marco de validación para el hemograma automatizado mediante el uso de curvas ROC y el área bajo la curva (AUC). Por ejemplo, cuando la anemia prerregenerativa se clasificó como no regenerativa, las áreas bajo la curva (AUC) para los parámetros fueron las siguientes:

- Porcentaje de reticulocitos: El recuento manual arrojó un porcentaje de 97 %, mientras que el recuento automatizado arrojó un porcentaje de 93 %.
- Número de reticulocitos: El recuento manual arrojó un porcentaje de 93 %, mientras que el recuento automatizado arrojó un porcentaje de 90 %.
- Índice de producción: El recuento manual arrojó un resultado del 91 %, mientras que el recuento automatizado arrojó un resultado del 93 %.

En general, la sensibilidad osciló entre el 82 % y el 86 %, la especificidad entre el 82 % y el 87 %, y el cociente de probabilidad positiva del estudio se registró entre el 4,6 y el 6,4. Así, su investigación demuestra que los parámetros automatizados para el recuento de reticulocitos poseen una capacidad discriminatoria robusta frente a los métodos manuales para el diagnóstico de anemia regenerativa, entre ellas la IMHA, permitiendo establecer valores de corte con sensibilidad y especificidad definidas para clasificar el estado regenerativo del paciente.

Sin embargo, la eficacia del hemograma se ve limitada para el diagnóstico inicial, dado que, si bien el uso de parámetros como el Volumen Corpuscular Medio (MCV) y el recuento de reticulocitos es fundamental para la clasificación inicial de la anemia, no son específicos por sí solos para confirmar el origen inmunomediado (Smith et al., 2014).

En cuanto al tipo de anemia específico, el uso del hemograma permite identificar que, aunque la IMHA suele ser regenerativa, existen casos de anemia no regenerativa severa cuando la respuesta inmunitaria se dirige a precursores eritroides en la médula ósea. La utilidad de estos parámetros se consolida con el aporte de Ashwini et al. (2016), cuyos datos brutos sobre los valores medios y umbrales de reticulocitos permiten calcular formalmente la precisión de la respuesta regenerativa como indicador de hemólisis inmunomediada. Con base en el recuento absoluto de reticulocitos ($>60.000/\mu\text{L}$ como indicativo de regeneración), el 52% de los casos (13/25) presentaron anemia regenerativa al momento de la evaluación inicial. Por su parte, el 36% (9/25) mostró valores inferiores a $60.000/\mu\text{L}$, que fueron compatibles con anemia no regenerativa en el momento del diagnóstico, mientras que en el 12% (3/25) no fue posible estimar el recuento.

De manera similar, utilizando el porcentaje corregido de reticulocitos como criterio, el 56% de los perros (14/25) presentaron valores superiores al 1%, indicativos de regeneración, mientras que el 28% (7/25) mostraron valores inferiores al 1%, compatibles con ausencia de respuesta regenerativa inicial. En el 12% restante (3/25), este parámetro no fue estimado. En conjunto, los resultados de Aswini et al. (2016) sugieren que aproximadamente entre el 52% y el 56% de los casos de IMHA presentaron un patrón regenerativo al momento del diagnóstico, mientras que entre el 28% y el 36% cursaron inicialmente como no regenerativos. Además, el estudio señala que la ausencia de reticulocitosis en el momento del diagnóstico no excluye IMHA, ya que el desarrollo de una respuesta regenerativa puede requerir entre cuatro y cinco días desde el inicio de la hemólisis. Por ello, se recomienda repetir el recuento de reticulocitos tras cinco días en aquellos pacientes inicialmente clasificados como no regenerativos, con el fin de aumentar la precisión diagnóstica.

Estos resultados resaltan que una proporción considerable de perros con IMHA puede presentarse inicialmente como no regenerativa, lo cual tiene implicaciones diagnósticas relevantes. Por ejemplo, la evaluación única del recuento de reticulocitos al momento de la presentación podría conducir a interpretaciones erróneas si no se considera la fase evolutiva de la enfermedad. En este contexto, la reevaluación seriada del hemograma y del recuento reticulocitario constituye una herramienta fundamental para diferenciar entre IMHA no regenerativa verdadera y una fase temprana de respuesta medular aún no establecida.

3.2. Hallazgos del Frotis de Sangre Periférica (FSP)

El análisis microscópico del frotis de sangre emerge como un componente crítico que complementa las limitaciones de los equipos automatizados, especialmente en la detección de esferocitosis, relevante para el diagnóstico de IMHA, porque existe una asociación fuerte y frecuente entre la IMHA y la presencia de esferocitos. En particular, Sun & Jeffery (2020) aportan un sustento cuantitativo crítico al análisis morfológico, reportando valores de sensibilidad y especificidad específicos para el diagnóstico de IMHA cuando se identifican >3 y >5 esferocitos por campo de inmersión en aceite. Este hallazgo transforma la revisión del frotis de una evaluación subjetiva a una prueba con umbrales diagnósticos validados.

El estudio observacional de McAless et al. (2016) fortalece específicamente el criterio cuantitativo de >5 esferocitos por campo de inmersión en aceite. Aunque no reportan tablas 2x2 de sensibilidad/especificidad, su asociación estadística entre esferocitosis y diagnóstico confirmado consolida el valor predictivo clínico del FSP como una herramienta complementaria indispensable para el diagnóstico de la enfermedad.

No obstante, el estudio prospectivo de Murag & Pavithra (2024) ofrece un enfoque interesante al analizar IMHA secundaria asociada a *Babesia gibsoni*. Sus resultados muestran que no todos los pacientes Coombs-positivos presentaban esferocitosis marcada (18/64), lo que introduce un matiz importante a la hora de hablar de precisión diagnóstica del frotis: la ausencia de esferocitos no excluye completamente la IMHA, especialmente en contextos infecciosos. Este hallazgo refuerza la necesidad de interpretar el FSP dentro del contexto clínico y no como criterio aislado absoluto para diagnosticar anemia hemolítica inmunomediada.

3.3. Precisión de la Combinación de Pruebas

La evidencia recopilada sostiene que la combinación de ambos métodos incrementa significativamente la precisión diagnóstica. Así, Duclos et al. (2024) subrayan que confiar únicamente en los parámetros automatizados sin realizar un frotis manual u otras pruebas adicionales como el test de Coombs conlleva un alto riesgo de error diagnóstico. Además, el estudio de Paes et al. (2013) introduce un elemento diagnóstico adicional relevante: el Rapid Osmotic Fragility Test (ROFT). Aunque el presente trabajo se centra en la combinación hemograma + FSP, este estudio demuestra que la incorporación de una tercera prueba aumenta la sospecha diagnóstica. Sin embargo, su principal aporte no radica únicamente en resaltar el valor del ROFT como herramienta diagnóstica, sino en confirmar que la combinación de parámetros automatizados y la evaluación morfológica del frotis sanguíneo ya genera una base diagnóstica robusta antes de recurrir a pruebas complementarias (Paes et al., 2013).

Por su parte, el estudio de Piek et al. (2015), con una muestra amplia de 149 perros, aporta uno de los niveles de evidencia más sólidos dentro del corpus analizado. La alta frecuencia de anemia regenerativa acompañada de esferocitosis confirma la fuerte correlación clínica entre los hallazgos automatizados y morfológicos. Este tamaño muestral fortalece la validez externa de la recomendación de uso combinado.

El análisis de frecuencias mostró que el 83.3% de los estudios incluidos reportaron el uso combinado del hemograma automatizado y el frotis de sangre periférica como parte integral del diagnóstico de IMHA en perros, lo que evidencia una alta consistencia metodológica en la práctica clínica veterinaria, aun en ausencia de estudios formales de exactitud diagnóstica. La evidencia analizada afirma que el uso conjunto del hemograma (para cuantificar la anemia) y el frotis (para identificar esferocitos y aglutinación) es la estrategia recomendada para establecer un diagnóstico presuntivo sólido antes de proceder a pruebas más específicas como el test de Coombs.

Tabla 4. Análisis de frecuencias - Mención de uso de pruebas diagnosticas

Uso diagnóstico reportado	Número de estudios	Frecuencia (%)
Uso combinado hemograma + frotis como criterio diagnóstico	10	100%
Hemograma como parte del diagnóstico (sin énfasis claro en frotis)	8	83.3%
Frotis sanguíneo reportado explícitamente (esferocitos/aglutinación)	9	75%
Uso de pruebas complementarias (Coombs, ROFT, TEG, etc.) además de CBC/FSP	7	58.3%
Estudio diseñado específicamente para evaluar precisión diagnóstica formal	1	8.3%

Elaboración propia.

3.4 Discusión

El análisis de la evidencia recopilada permite abordar la pregunta de investigación sobre la precisión diagnóstica de la combinación del frotis de sangre periférica (FSP) y el hemograma automatizado para la detección de la anemia hemolítica inmunomediada (IMHA) en caninos. Los hallazgos refuerzan la premisa de que, si bien la tecnología automatizada ha transformado la hematología veterinaria, la revisión manual sigue siendo un pilar insustituible para un diagnóstico preciso.

Los resultados demuestran que el hemograma automatizado cumple un papel fundamental en la cuantificación de la gravedad de la anemia y la evaluación de la respuesta regenerativa. Estudios como el de Smith et al. (2014) y Paltrinieri et al. (2016) evidencian que marcadores como el volumen celular concentrado (PCV), los reticulocitos y las alteraciones plaquetarias son importantes para el diagnóstico inicial de la anemia, sobre todo cuando alcanzan niveles críticos, lo que subraya la importancia del hemograma para la estabilización inmediata del paciente. No obstante, la evidencia es contundente al señalar que el hemograma por sí solo carece de la especificidad necesaria para confirmar un origen inmunomediado.

En este punto, la discusión se centra en la relevancia del FSP. Autores como McAlees et al. (2016), Duclos et al. (2024) y Sun y Jeffery (2020) destacan que la presencia de esferocitos y la auto aglutinación son los indicadores morfológicos más confiables para el diagnóstico de IMHA. La observación de entre 3 y 5 (o más) esferocitos por campo de inmersión en aceite se posiciona como un criterio clínico de alta relevancia. Esta observación manual corrige la brecha diagnóstica mencionada por Piek et al (2015), quien resalta que los auto analizadores pueden malinterpretar o ignorar estas alteraciones morfológicas clave.

Para la evaluación de la precisión diagnóstica de las pruebas incluidas en esta revisión, se realizó una síntesis cualitativa de los estudios observacionales seleccionados y, cuando fue posible, se construyeron tablas de contingencia 2x2 (verdaderos positivos, falsos positivos, falsos negativos y verdaderos negativos). Sin embargo, los dos estudios que permitieron el cálculo formal de sensibilidad y especificidad evaluaron otras pruebas complementarias como el *rapid osmotic fragility test* (ROFT) o la prueba de aglutinación salina en perros con diagnóstico confirmado de anemia hemolítica inmunomediada (IMHA) comparados con grupos control.

Por ejemplo, el estudio de Paes et al (2013) dio como resultado:

	IMHA presente	IMHA ausente	Total
ROFT positivo	17 (VP)	9 (FP)	26
ROFT negativo	2 (FN)	26 (VN)	28
Total	19	35	54

A partir de los datos reportados, se obtuvo:

- Sensibilidad: 89.5%
- Especificidad: 74.3%
- Valor predictivo positivo: 65.4%
- Valor predictivo negativo: 92.9%

Estos resultados sugieren que la ROFT presenta alta capacidad para identificar correctamente perros con IMHA (alta sensibilidad), aunque con una especificidad moderada debido a la presencia de falsos positivos en otros tipos de anemia. En contraste, para la combinación del hemograma automatizado y el frotis de sangre periférica no fue posible realizar un análisis cuantitativo de precisión diagnóstica mediante tablas 2x2 en la mayoría de los estudios incluidos. Esto se debe a que dichos parámetros forman parte de los criterios diagnósticos utilizados como estándar de referencia en la confirmación de IMHA, lo cual impide su evaluación independiente.

Por otro lado, la especificidad de la prueba de aglutinación salina en una dilución de 49: 1 reportada por Sun y Jeffery (2020), permitió alcanzar los siguientes valores de especificidad:

	IMHA presente	IMH Ausente	Total
SAT Positiva	6 (TP)	4 (FP)	10
SAT Negativa	3 (FN)	134 (TN)	137
Total	9	138	147

- Sensibilidad = 67 %
- Especificidad = 97 %
- Precisión diagnóstica = 95 %

Así, puede observarse que la dilución 49:1 alcanzó la mayor precisión diagnóstica (95 %), impulsada en gran medida por una reducción drástica de los falsos positivos (FP = 4), aunque se pasaron por alto tres casos de IMH (FN = 3). Estos hallazgos demuestran un claro efecto umbral: el aumento de la dilución mejora la especificidad de la prueba a expensas de la sensibilidad. Para la práctica clínica, esto sugiere que puede ser preferible utilizar diluciones más altas cuando el objetivo es confirmar la IMH y minimizar el tratamiento inmunosupresor inadecuado.

Sin embargo, dada la sensibilidad limitada y el pequeño número de casos de IMH ($n = 9$), una prueba negativa, especialmente en diluciones más altas, no puede descartar la enfermedad de forma fiable. Desde una perspectiva meta analítica, la presencia de múltiples umbrales dentro de la misma población pone de relieve la importancia de tener en cuenta los efectos umbral al sintetizar los datos de precisión diagnóstica.

Respecto al objeto de esta revisión, hemograma + frotis, la síntesis cualitativa evidenció una alta frecuencia de hallazgos consistentes en perros con IMHA, tales como: anemia regenerativa, presencia de esferocitos, autoaglutinación persistente y alteraciones morfológicas eritrocitarias. La recurrencia de estos hallazgos en múltiples estudios observacionales, como se observa en la tabla 4, respalda el valor clínico de la combinación del hemograma automatizado y el frotis como herramientas fundamentales en la aproximación diagnóstica inicial de la IMHA. El análisis comparativo evidenció una consistencia del 100% en el uso del hemograma automatizado y del 75% en la evaluación concomitante del frotis sanguíneo como parte integral del diagnóstico de IMHA en perros. La esferocitosis emergió como el hallazgo morfológico más frecuentemente reportado (83.3%). Pero es importante anotar que la ausencia de estudios diseñados específicamente como pruebas de exactitud diagnóstica limita la posibilidad de establecer estimaciones cuantitativas consolidadas de sensibilidad y especificidad para esta combinación diagnóstica.

Así, la literatura analizada sugiere que la "brecha diagnóstica" identificada en el planteamiento del problema se resuelve mediante la integración secuencial de ambas pruebas. Por ejemplo, Paes et al. (2013) son enfáticos al afirmar que ninguna prueba aislada es definitiva, y que la combinación mejora significativamente la precisión clínica. Esto coincide con el objetivo general de esta revisión de evaluar la precisión diagnóstica de ambas pruebas mediante la literatura actual.

Aunque algunos autores sugieren pruebas avanzadas como la aglutinación salina, el test de Coombs o incluso la tromboelastografía para un diagnóstico exacto, la evidencia recopilada indica que la combinación inicial de hemograma y frotis proporciona una base sólida para el manejo clínico diario. Esto es respaldado por Paes et al. (2013), aunque en su estudio se introdujo el uso de la prueba ROF, los autores confirmaron que el uso del frotis y el hemograma automatizado es suficiente para el diagnóstico inicial. Esta combinación no solo es eficiente en términos de tiempo y costo, sino que también contribuye directamente al bienestar del paciente al permitir una intervención terapéutica más rápida y fundamentada.

La disparidad de criterios entre autores respecto a qué pruebas son requisitos, cómo se menciona en el caso de Jeffery et al. (2014) frente a Brunori & Romero (2021) refuerza la necesidad de estandarizar procesos. La discusión de estos resultados respalda la creación de un algoritmo diagnóstico, tal como se propuso en los objetivos específicos, donde se integren ambos métodos de forma eficiente.

La principal limitación identificada en esta revisión fue la escasez de estudios diseñados específicamente para evaluar la precisión diagnóstica del hemograma automatizado y el frotis sanguíneo en perros con IMHA. La

mayoría de los estudios incluidos fueron retrospectivos y observacionales, empleando el hemograma y el examen del frotis como parte integral de los criterios diagnósticos para confirmar la enfermedad. Esta situación generó un sesgo de incorporación (*incorporation bias*), ya que la prueba índice forma parte del estándar de referencia, impidiendo su evaluación independiente y limitó la posibilidad de realizar un metaanálisis cuantitativo formal.

Además, existe variabilidad en los criterios diagnósticos empleados y no todos los estudios incluyen prueba confirmatoria uniforme (Coombs, ROFT, aglutinación salina). Por tanto, aunque la evidencia es consistente en términos clínicos, aún existe la necesidad de analizar/realizar estudios prospectivos con estandarización diagnóstica y cálculo formal de precisión.

Finalmente, se puede decir que la precisión diagnóstica no reside en la superioridad de una prueba sobre la otra, sino en su uso complementario. El hemograma automatizado proporciona la magnitud del problema (anemia), mientras que el frotis de sangre periférica aporta la etiología probable (inmunomediada) a través de la visualización de esferocitos y aglutinación.

3.5 Algoritmo Diagnóstico: IMHA en Caninos

Este modelo integra la eficiencia cuantitativa del hemograma automatizado con la especificidad cualitativa del frotis de sangre periférica (FSP), basándose estrictamente en la evidencia científica analizada.

Fase 1: Identificación y Clasificación Inicial (Hemograma Automatizado)

Ante un paciente con signos clínicos compatibles (palidez de mucosas, debilidad, soplo hemático):

- **Paso 1:** Evaluar el hematocrito/PCV. Se confirma anemia si el valor es inferior al 35%.
- **Paso 2:** Determinar la severidad de la anemia. Valores críticos (p. ej., PCV del 7%) sugieren una patología aguda como la IMHA.
- **Paso 3:** Analizar la respuesta regenerativa. Evaluar el recuento de reticulocitos e índices eritrocitarios (MCV/MCHC) para clasificar la anemia. (>60.000/ μ L).
 - *Nota:* Una anemia no regenerativa no descarta IMHA, especialmente si el ataque es contra precursores medulares.

Fase 2: Evaluación Morfológica y Confirmatoria (Frotis de Sangre - FSP)

Todo hemograma con anemia debe ser seguido obligatoriamente por un frotis manual para evitar omisiones diagnósticas de los auto analizadores:

- **Paso 4:** Búsqueda de esferocitos. Se considera una sospecha fuerte de IMHA si se observan entre 3, 5 o más esferocitos por campo de inmersión en aceite.
- **Paso 5:** Verificación de auto aglutinación. Evaluar la presencia de aglutinación microscópica persistente, la cual es un criterio clave para el diagnóstico de origen inmunomediado.
- **Paso 6:** Descarte de fragmentación. Diferenciar entre esferocitos (IMHA) y esquistocitos (fragmentación/células de mordida) para precisar el tipo de anemia hemolítica.

Fase 3: Síntesis y Diagnóstico Final

- **Resultado Positivo (Alta Precisión):** Paciente con anemia (hemograma) + esferocitosis/aglutinación (frotis). Se establece el diagnóstico de IMHA y se inicia tratamiento.
- **Resultado Dudoso:** Si el hemograma confirma anemia, pero el frotis es ambiguo, se recomienda proceder a pruebas adicionales como el Test de Coombs o la prueba de aglutinación salina.
- **Resultado Negativo:** Si no hay hallazgos morfológicos de IMHA, investigar otras causas de anemia (pérdida de sangre, enfermedades crónicas, fallos medulares).

Resumen de Recomendaciones Clínicas Basadas en el Algoritmo

1. **No depender exclusivamente del auto analizador:** La evidencia demuestra que los equipos automatizados tienen limitaciones para detectar cambios morfológicos críticos como la esferocitosis.
2. **Estandarización:** La revisión del frotis debe ser sistemática en todo paciente anémico para aumentar la sensibilidad diagnóstica inicial.
3. **Eficiencia:** El uso combinado de estas dos pruebas constituye el método inicial más costo-efectivo para la clínica diaria.

4. CONCLUSIONES

El presente estudio tuvo como objetivo general evaluar, mediante una revisión sistemática de la literatura científica reciente, la precisión diagnóstica del hemograma automatizado y del frotis de sangre periférica (FSP) en perros con anemia hemolítica inmunomediada (IMHA). Con base en la evidencia analizada, se concluye que la precisión diagnóstica en la IMHA canina no depende de una prueba aislada, sino de la integración secuencial y complementaria de ambas herramientas, cuya utilidad se sustenta tanto en evidencia observacional consistente como en estudios con análisis cuantitativos parciales de exactitud diagnóstica.

En relación con el primer objetivo específico, orientado a analizar la sensibilidad y especificidad reportadas para el hemograma automatizado y el frotis sanguíneo, la revisión permitió identificar que, aunque la mayoría de los estudios no fueron diseñados específicamente como investigaciones de exactitud diagnóstica formal, existen aportes relevantes que fortalecen la base objetiva de ambas pruebas. En particular, el estudio de Sun y Jeffery

(2020) estableció umbrales cuantificables de esferocitos (>3 y >5 por campo de inmersión en aceite) con valores definidos de sensibilidad y especificidad, lo que transforma la evaluación morfológica del FSP de una práctica tradicional a un criterio con respaldo cuantitativo. De manera complementaria, Paltrinieri et al. (2016) demostraron, mediante curvas ROC y análisis del área bajo la curva (AUC), que los parámetros automatizados de reticulocitos presentan adecuada capacidad discriminatoria para clasificar el estado regenerativo del paciente, aportando solidez analítica al hemograma automatizado.

Respecto al segundo objetivo, enfocado en discutir la precisión diagnóstica de ambas pruebas, los hallazgos evidencian que el hemograma automatizado cumple una función cuantitativa esencial al determinar la severidad de la anemia y evaluar la respuesta regenerativa medular. Sin embargo, su capacidad para confirmar el origen inmunomediado es limitada cuando se emplea de forma aislada. La evidencia aportada por Ashwini et al. (2016) demuestra que una proporción considerable de perros con IMHA puede presentarse inicialmente como no regenerativa, lo que confirma que una única medición del recuento reticulocitario no es suficiente para descartar la enfermedad. Este hallazgo refuerza la necesidad de reevaluación seriada y de interpretar los parámetros hematológicos dentro del contexto evolutivo de la patología.

En contraste, el análisis morfológico del frotis sanguíneo aporta mayor especificidad clínica mediante la identificación de esferocitosis significativa y auto aglutinación persistente. La presencia de cinco o más esferocitos por campo de inmersión en aceite, respaldada por datos de rendimiento diagnóstico reportados en la literatura, consolida al FSP como el componente con mayor valor etiológico dentro del abordaje inicial. No obstante, la ausencia de esferocitos no excluye completamente la enfermedad, especialmente en contextos de IMHA secundaria como aportan Murag y Patvira (2024), lo que subraya la necesidad de interpretación integral.

En cumplimiento del tercer objetivo específico, se logró estructurar un algoritmo diagnóstico basado en la integración secuencial del hemograma automatizado y el frotis sanguíneo, organizando la evidencia en tres fases: evaluación hematológica inicial, confirmación morfológica y síntesis diagnóstica. Este modelo sistematiza la evidencia científica disponible y traduce los hallazgos teóricos en una herramienta práctica aplicable en la clínica veterinaria, optimizando la sospecha diagnóstica antes de recurrir a pruebas inmunológicas especializadas.

En relación con el cuarto objetivo, se establecieron recomendaciones clínicas claras: no depender exclusivamente del auto analizador hematológico en pacientes anémicos, realizar sistemáticamente un frotis manual como complemento obligatorio y considerar la reevaluación seriada del recuento reticulocitario en fases tempranas de la enfermedad. La combinación de ambas pruebas constituye actualmente la estrategia inicial más costo-efectiva y clínicamente fundamentada para la aproximación diagnóstica de la IMHA.

Desde una perspectiva metodológica, es importante señalar que, si bien existen estudios que reportan parámetros formales de sensibilidad y especificidad para componentes individuales (como la esferocitosis o el recuento reticulocitario automatizado), la combinación hemograma + FSP no ha sido evaluada como prueba índice

independiente en la mayoría de los estudios revisados. Esto se debe al sesgo de incorporación, ya que ambas herramientas usualmente forman parte de los criterios diagnósticos utilizados como estándar de referencia, lo que impide su evaluación separada y limita la posibilidad de realizar metaanálisis cuantitativos consolidados.

En conclusión, la evidencia científica actual respalda que la integración del hemograma automatizado, con parámetros validados mediante análisis ROC, y del frotis sanguíneo, con umbrales morfológicos respaldados por datos de sensibilidad y especificidad, constituye el abordaje diagnóstico inicial con mayor sustento científico disponible para la detección de la IMHA en caninos. No obstante, persiste la necesidad de estudios prospectivos, multicéntricos y diseñados específicamente como pruebas de exactitud diagnóstica que evalúen formalmente la combinación como herramienta independiente, permitiendo establecer estimaciones consolidadas de sensibilidad, especificidad y valores predictivos.

5. AGRADECIMIENTOS

6. DECLARACION DEL USO DE INTELIGENCIA ARTIFICIAL

Los autores declaran que no han usado herramientas de inteligencia artificial (IA) en la creación de este artículo

7. CONFLICTO DE INTERESES

Los autores declaran que no tienen conflicto de intereses

8. REFERENCIAS BIBLIOGRÁFICAS

- Assenmacher, T. D., Jutkowitz, L. A., Koenigshof, A. M., De a Lucidi, C., & Scott, M. A. (2019). Clinical features of precursor-targeted immune-mediated anemia in dogs: 66 cases (2004–2013). *Journal of the American Veterinary Medical Association*, 255(3), 366–376. <https://doi.org/10.2460/javma.255.3.366>
- Ashwini, M., Usha, N. P., Ajithkumar, S., Tresamol, P. V., & Deepa, C. (2016). RETICULOCYTE COUNT TO ASSESS REGENERATIVE RESPONSE IN DOGS WITH IMMUNE MEDIATED HAEMOLYTIC ANAEMIA. *Journal of Veterinary and Animal Sciences*, 47(2), 39-41. <https://doaj.org/article/44e7bce9d6c942908742d6ca4215e610>
- Balch, A., & Mackin, A. (2014). Canine immune-mediated hemolytic anemia: Pathophysiology, clinical signs, and diagnosis. *ResearchGate*. https://www.researchgate.net/publication/6113239_Canine_immune-mediated_hemolytic_anemia_Pathophysiology_clinical_signs_and_diagnosis
- Baldwin, C., Pandey, J., & Olarewaju, O. (2023, July 24). *Hemolytic anemia*. <https://www.ncbi.nlm.nih.gov/books/NBK558904/>
- Brunori, L., & Romero-Fernandez, N. (2021). Immune-mediated haemolytic anaemia, part 1: pathophysiology and diagnosis. *Companion Animal*, 26(4), 1–11. <https://doi.org/10.12968/coan.2020.0072>

- Caviezel, L. L., Raj, K., & Giger, U. J. J. O. V. I. M. (2014). Comparison of 4 direct Coombs' test methods with polyclonal antiglobulins in anemic and nonanemic dogs for in-clinic or laboratory use. *Journal of veterinary internal medicine*, 28(2), 583-591. <https://doi.org/10.1111/jvim.12292>
- De Los Ángeles Fernández-Altuna, M., Del Prado, A. M., Rodríguez, E. A., Rayón, D. G., Castillo, H. a. T., & Guinzberg, A. L. (2016). Uso de los MeSH: una guía práctica. *Investigación En Educación Médica*, 5(20), 220–229. <https://doi.org/10.1016/j.riem.2016.02.004>
- Duclos, A. A., Bailén, E. L., Barr, K., Le Boedec, K., & Cuq, B. (2024). Clinical presentation, outcome and prognostic factors in dogs with immune-mediated haemolytic anaemia: a retrospective single-centre study of 104 cases in Ireland (2002-2020). *Irish veterinary journal*, 77(1), 16. <https://doi.org/10.1186/s13620-024-00277-w>
- Garden, O. A., Kidd, L., Mexas, A. M., Chang, Y., Jeffery, U., Blois, S. L., Fogle, J. E., MacNeill, A. L., Lubas, G., Birkenheuer, A., Buoncompagni, S., Dandrieux, J. R. S., Di Loria, A., Fellman, C. L., Glanemann, B., Goggs, R., Granick, J. L., LeVine, D. N., Sharp, C. R., . . . Szladovits, B. (2019). ACVIM consensus statement on the diagnosis of immune-mediated hemolytic anemia in dogs and cats. *Journal of Veterinary Internal Medicine*, 33(2), 313–334. <https://doi.org/10.1111/jvim.15441>
- Goggs, R., Davis, S., & Brooks, M. B. (2025). Tissue plasminogen activator modified thromboelastography identifies fibrinolysis resistance in dogs with immune-mediated hemolytic anemia. *Frontiers in Veterinary Science*, 12. <https://doi.org/10.3389/fvets.2025.1571683>
- Haines, J. M., Mackin, A., & Day, M. J. (2022). Immune-Mediated anemia in the dog. *Schalm's Veterinary Hematology*, 278–291. <https://doi.org/10.1002/9781119500537.ch35>
- Jeffery, U., Ruterbories, L., Hanel, R., & LeVine, D. (2017). Cell-Free DNA and DNase Activity in Dogs with Immune-Mediated Hemolytic Anemia. *Journal of Veterinary Internal Medicine*, 31(5), 1441–1450. <https://doi.org/10.1111/jvim.14808>
- Jensen, A. L., & Krogh, A. K. H. (2023). Detection of spherocytosis in dogs with immune-mediated hemolytic anemia. *Veterinary Clinical Pathology*, 52(2), 213–216. <https://doi.org/10.1111/vcp.13235>
- MaCneill, A. L. (2020). Diagnosis of Immune-Mediated Hemolytic Anemia – What Tests are Best? *Advances in Small Animal Medicine and Surgery*, 33(7), 1–2. <https://doi.org/10.1016/j.asams.2020.07.001>
- McAlees, S., et al. (2016). Plasma free hemoglobin in dogs with primary immune-mediated hemolytic anemia. *Journal of Veterinary Internal Medicine*. 26(6), 814-821
- Murag, S., & Pavithra, B. H. (2024). Diagnosis of immune mediated hemolytic anemia in dogs associated with Babesia gibsoni. *International Journal of Advanced Biochemistry Research*. <https://www.biochemjournal.com/archives/2024/vol8issue4S/PartG/S-8-4-40-157.pdf>
- Page, M. J., McKenzie, J. E., Bossuyt, P. M., Boutron, I., Hoffmann, T. C., Mulrow, C. D., Shamseer, L., Tetzlaff, J. M., Akl, E. A., Brennan, S. E., Chou, R., Glanville, J., Grimshaw, J. M., Hróbjartsson, A., Lalu, M. M., Li, T., Loder, E. W., Mayo-Wilson, E., McDonald, S., . . . Alonso-Fernández, S. (2021). Declaración PRISMA

- 2020: una guía actualizada para la publicación de revisiones sistemáticas. *Revista Española De Cardiología*, 74(9), 790–799. <https://doi.org/10.1016/j.recesp.2021.06.016>
- Paes, G., Paepe, D., Meyer, E., Kristensen, A. T., Duchateau, L., Campos, M., & Daminet, S. (2013). The use of the rapid osmotic fragility test as an additional test to diagnose canine immune-mediated haemolytic anaemia. *Acta Veterinaria Scandinavica*, 55, 74. <https://doi.org/10.1186/1751-0147-55-74>
- Paltrinieri, S., Rossi, G., Manca, M., Scarpa, P., Vitiello, T., & Giordano, A. (2016). Sensitivity and specificity of manual and automated measurements of reticulocyte parameters for classification of anemia in dogs: 174 cases (1993–2013). *Journal of the American Veterinary Medical Association*, 249(7), 776–786. <https://doi.org/10.2460/javma.249.7.776>
- P, M. T. (2015). INTERPRETACIÓN CLÍNICA DEL HEMOGRAMA. *Revista Médica Clínica Las Condes*, 26(6), 713–725. <https://doi.org/10.1016/j.rmclc.2015.11.001>
- Piek, C. J., Junius, G., Dekker, A., Schrauwen, E., Slappendel, R. J., & Teske, E. (2015). *Idiopathic immune-mediated hemolytic anemia: Treatment outcome and prognostic factors in 149 dogs*. *Journal of Veterinary Internal Medicine*, 22(2), 366–373. <https://pubmed.ncbi.nlm.nih.gov/18346140/>
- Shin, C., Bae, H., & Yu, D. (2024). Diagnosis of Suspected Precursor-Targeted Immune-Mediated Anemia (PIMA) in a Cat with Prolonged Anemia: A Case Report. *Journal of Veterinary Clinics*, 41(5), 295–300. <https://doi.org/10.17555/jvc.2024.41.5.295>
- Smith, J. R., Smith, K. F., & Brainard, B. M. (2014). Platelet parameters from an automated hematology analyzer in dogs with inflammatory clinical diseases. *The Veterinary Journal*, 201(3), 406–411. <https://pubmed.ncbi.nlm.nih.gov/25082397/>
- Skelly, B., & Swann, J. (2016). Canine autoimmune hemolytic anemia: management challenges. *Veterinary Medicine Research and Reports*, Volume 7, 101–112. <https://doi.org/10.2147/vmrr.s81869>
- Sparrow, R., Swann, J. W., & Glanemann, B. (2024). Comparison of timing of relapse in dogs with nonassociative immune-mediated hemolytic anemia, thrombocytopenia, or polyarthritis. *Journal of Veterinary Internal Medicine*, 38(2), 1035–1042. <https://doi.org/10.1111/jvim.17004>
- Swann, J. W., Garden, O. A., Fellman, C. L., Glanemann, B., Goggs, R., LeVine, D. N., Mackin, A. J., & Whitley, N. T. (2019). ACVIM consensus statement on the treatment of immune-mediated hemolytic anemia in dogs. *Journal of Veterinary Internal Medicine*, 33(3), 1141–1172. <https://doi.org/10.1111/jvim.15463>
- Swann, J. W., Woods, K., Wu, Y., Glanemann, B., & Garden, O. A. (2016). Characterisation of the Immunophenotype of Dogs with Primary Immune-Mediated Haemolytic Anaemia. *PLoS ONE*, 11(12), e0168296. <https://doi.org/10.1371/journal.pone.0168296>
- Sun, P. L., & Jeffery, U. (2020). Effect of dilution of canine blood samples on the specificity of saline agglutination tests for immune-mediated hemolysis. *Journal of veterinary internal medicine*, 34(6), 2374–2383. <https://doi.org/10.1111/jvim.15945>

- Tripathi, A. K., & Chuda, R. (2024, July 9). *Laboratory evaluation of immune hemolytic anemias*. <https://www.ncbi.nlm.nih.gov/books/NBK606096/>
- Weingart, C., Thielemann, D., & Kohn, B. (2019). Primary immune-mediated haemolytic anaemia: a retrospective long-term study in 61 dogs. *Australian Veterinary Journal*, 97(12), 483–489. <https://doi.org/10.1111/avj.12875>
- Yuki, M., & Naitoh, E. (2019). Complete remission of associative Immune-Mediated hemolytic anemia in a dog following surgical resection of intestinal leiomyosarcoma. *Veterinary Sciences*, 6(2), 55. <https://doi.org/10.3390/vetsci6020055>