

**DEXTROCARDIA Y BLOQUEO AURICULOVENTRICULAR COMPLETO CON
IMPLANTACIÓN DE MARCAPASO EN ADULTO MAYOR: REPORTE DE CASO**



**NATALIA FAJARDO VALDES
CAROLINA MENESES ORTEGA
LINA FERNANDA YELA GIRÓN**

**UNIVERSIDAD SANTIAGO DE CALI - SECCIONAL PALMIRA
FACULTAD DE SALUD
PROGRAMA DE MEDICINA
PALMIRA 2023**

**DEXTROCARDIA Y BLOQUEO AURICULOVENTRICULAR COMPLETO CON
IMPLANTACIÓN DE MARCAPASO EN ADULTO MAYOR: REPORTE DE CASO**

REPORTE DE CASO

TUTOR

DIEGO FERNANDO MORENO MORIANO

NATALIA FAJARDO VALDES

CAROLINA MENESES ORTEGA

LINA FERNANDA YELA GIRON

UNIVERSIDAD SANTIAGO DE CALI - SECCIONAL PALMIRA

FACULTAD DE SALUD

PROGRAMA DE MEDICINA

PALMIRA 2023

RESUMEN

Se presenta el caso clínico de un paciente masculino de 74 años, a quien hace 50 años se le diagnosticó de manera incidental dextrocardia acompañada de situs inversus totalis, cuando acudió al servicio de urgencias por un cuadro clínico consistente en dolor tipo cólico en fosa iliaca derecha sugestivo de apendicitis, el cual requería de manejo quirúrgico, sin embargo durante la intervención se percataron que el apéndice no se encontraba en su posición habitual y tras varios exámenes complementarios se confirmó dicho diagnóstico. En los últimos 10 años le hicieron diagnóstico de enfermedad aterosclerótica y bloqueo auriculoventricular completo por lo cual requirió la implantación de un marcapasos bicameral. A pesar de que la intervención quirúrgica fue exitosa, actualmente presenta un resultado desfavorable manifestado por fatiga, disnea y dificultad para realizar actividades cotidianas, además durante sus seguimientos ecocardiográficos se evidencio taquicardias ventriculares lo cual apresuró la reprogramación para cambio de marcapaso. De aquí la importancia de la revisión de este caso clínico, aunque su incidencia sea baja, la detección de estos pacientes nos orienta en la presencia de cuadros clínicos atípicos, optimizando el tiempo en el diagnóstico y tratamiento de las entidades con las que pueden cursar. Además del impacto que se puede generar con base a la educación dada a estos pacientes para el reconocimiento de su entidad al acudir a los servicios de salud.

PALABRAS CLAVE: Dextrocardia, Bloqueo cardiaco, Marcapasos.

INTRODUCCIÓN

La dextrocardia es un trastorno congénito raro en el que el corazón reside en el lado derecho de la cavidad torácica. Ocurre como resultado de anomalías en el desarrollo embriológico del corazón y en la mayoría de los casos, se diagnostica de manera incidental(1). Es un trastorno autosómico recesivo y no tiene diferencia étnica o de género establecida en su incidencia(2). La mayoría de los pacientes con esta entidad son asintomáticos. Los síntomas que pueden llevar al diagnóstico son asociados a otras anomalías como consecuencia de la patología de base que además aumentan la morbimortalidad del paciente(3).

La dextrocardia puede coincidir con situs inversus, que es una inversión completa de asimetría en todos los órganos(4). Este fue descrito por primera vez en 1743 por el médico y patólogo británico Matthew Baile, cuya prevalencia mundial es de 1 en 10.000 a 1 en 35.000(5) y presenta una incidencia de 1 por cada 12.000 nacidos vivos(6). Al ser de baja incidencia en la población y de hallazgo incidental, es importante reconocerla ya que puede cursar con otras patologías (7), dentro de estas se encuentra la presencia de bloqueo auriculoventricular completo, sin embargo se cuenta con pocos reportes en la literatura(8).

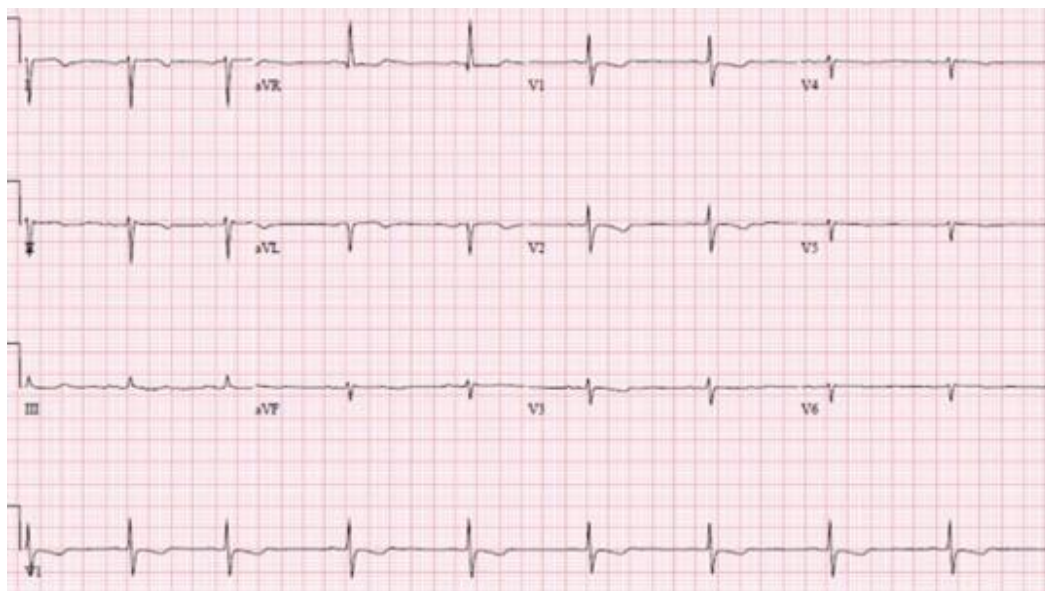En cuanto al bloqueo auriculoventricular es un retardo o interrupción del impulso eléctrico, el cual es secundario a un desarrollo embrionario anormal o por anomalías cardíacas estructurales(9). Debido a esto es fundamental la evaluación de estos pacientes para ver si requieren la implantación de un marcapaso(1) ya que cuando se trata de un paciente con bloqueo auriculoventricular completo, este se denomina una emergencia médica, el cual requiere una intervención precoz que favorezca el pronóstico(10). Cabe resaltar que la implantación de un dispositivo cardíaco, en paciente con dextrocardia es un desafío(6) porque la disposición anatómica dificulta la técnica quirúrgica a emplear(11).

CASO CLÍNICO

Paciente masculino quien se encuentra en la octava década de vida (74 años), mestizo, nativo de Valledupar, pero desde hace 20 años radicado en cimitarra – Santander. Es el tercero de 8 hermanos, es soltero y tiene tres hijos. Toda su vida trabajó con maquinaria pesada en diferentes minas de carbón. No posee antecedentes familiares de importancia, no tiene historia de valoración por salud mental. Refiere sentir fatiga constantemente, disnea y dificultad para realizar actividades cotidianas que antes solía hacer, manifiesta un deterioro de su salud desde hace 4 años. Actualmente vive con sus hijos y su exesposa, es inicialmente dependiente, tiene malos hábitos alimenticios; no consume sus alimentos en horas adecuadas, ingiere comida copiosa y tiene pobre consumo de frutas y verduras, es fumador de medio paquete al día y su consumo de licor es frecuente.

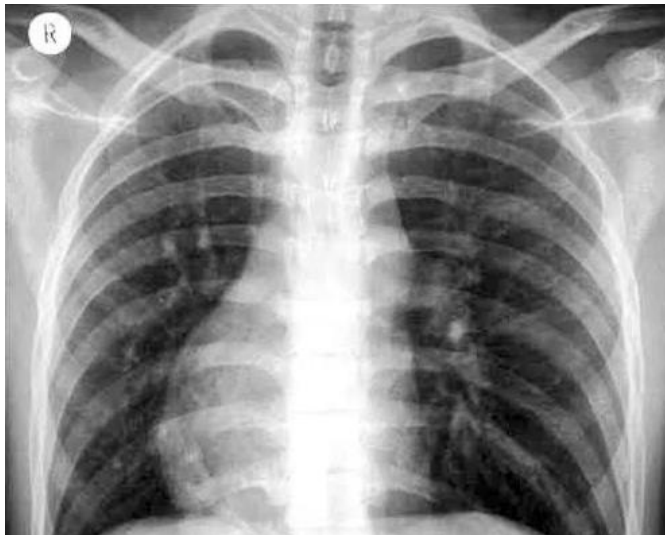
Dentro de sus antecedentes personales, comenta haber presentado a mediados del año 1998 cuando tenía 50 años un cuadro clínico consistente en dolor tipo cólico en fosa iliaca derecha, de intensidad 7/10 por lo cual acudió al servicio de urgencias donde determinaron que el cuadro era sugestivo de apendicitis porque presentaba leucocitosis, fiebre, defensa voluntaria a la palpación abdominal y descompresión dolorosa. Decidieron llevarlo a cirugía para intervención quirúrgica, inicialmente tomaron electrocardiograma (Figura 1) donde evidenciaron eje desviado a la derecha, frecuencia cardiaca 65 latidos por minuto. Cabe recordar que el eje eléctrico en el electrocardiograma representa la suma vectorial de la despolarización ventricular, por lo que normalmente la mayor magnitud se dirige al ventrículo izquierdo, el eje normal se encuentra entre -30° y $+100^\circ$, (12) a diferencia de este electrocardiograma (Figura 1) que se encuentra con un eje en 150° .

Figura 1. Electrocardiograma



Durante el procedimiento se dieron cuenta que el apéndice no se encontraba en su posición habitual. Con estos hallazgos ordenaron una radiografía de tórax (Figura 2) donde identificaron que el corazón estaba situado en el hemitórax derecho y se estableció que se trataba de una dextrocardia la cual estaba asociada a situs inversus por la inversión de lateralidad de los órganos toracoabdominales, realizando diagnóstico de situs inversus totalis y el dolor que presentaba se debía a una hernia inguinal que fue tratada sin dificultad.

Figura 2. Radiografía de tórax



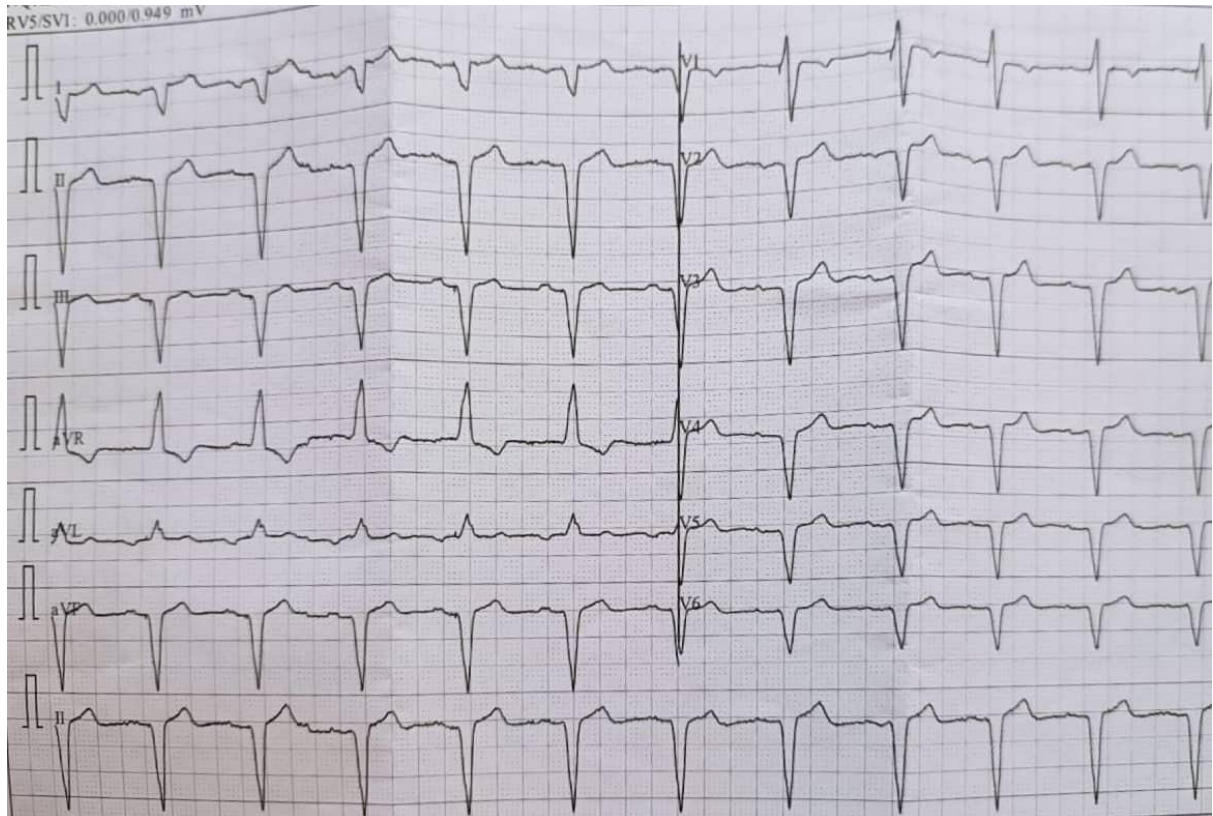
En el año 2007 fue diagnosticado de hipertensión arterial primaria y diabetes mellitus tipo II no insulino dependiente, le iniciaron manejo farmacológico y adoptaron medidas no farmacológicas para mejorar su pronóstico, sin embargo, este hizo caso omiso a las recomendaciones. En el año 2020 ingresó de nuevo a sala de urgencia refiriendo un dolor torácico tipo opresivo, asociado a disnea y cifras tensionales elevadas en rango de severidad, por lo que fue necesario el manejo con nitroglicerina. En el electrocardiograma evidenciaron un bloqueo auriculoventricular completo, tenía un biomarcador cardíaco negativo y el ecocardiograma concluyó que presentaba una enfermedad coronaria aterosclerótica con compromiso severo de rama obtusa marginal. Por la severidad del cuadro, requirió intervención quirúrgica donde se realizó la implantación de un marcapasos bicameral definitivo, posteriormente fue dado de alta con recomendaciones de hábitos saludables y seguimiento ecocardiográfico anual para determinar el estado y funcionalidad del corazón.

A pesar de que el procedimiento de implantación del marcapasos no tuvo complicaciones, las expectativas acerca de su funcionalidad y duración eran alrededor de 5 años, sin embargo, 18 meses después de la intervención, en sus valoraciones periódicas se encuentra taquicardia ventricular no sostenida de hasta 7 segundos con frecuencia promedio de 167 latidos por minuto, además de manifestación por parte

del paciente de disnea de esfuerzo y ortopnea, por lo cual se consideró que requiere de la reprogramación para el cambio del marcapasos.

En el último electrocardiograma realizado el 29 de septiembre del 2021 se evidencia frecuencia cardíaca 70 latidos por minuto, ritmo de marcapaso configurado por: Ritmo auricular sinusal con estimulación ventricular por marcapaso eléctrico que conduce con morfología de bloqueo de rama derecha (figura 3).

Figura 3. Electrocardiograma



En la tabla 1 se muestran los diagnósticos en orden cronológico que ha presentado el paciente.

DIAGNÓSTICO	AÑO
Dextrocardia y situs inversus totalis	1998
Hipertensión arterial primaria y diabetes mellitus tipo II	2007
Enfermedad coronaria aterosclerótica y bloqueo auriculoventricular	2020

En agosto 11 de 2022 se obtiene resultado de hemoglobina glicosilada en 8.03 %, al examen físico paciente en regulares condiciones generales, decaído, con pérdida de peso involuntaria más de 10 kg en los últimos tres meses a pesar de tener un buen apetito y comer tres comidas al día; acompañado de pérdida de cabello. Actualmente se encuentra a la espera de cambio de marcapaso.

METODOLOGIA

Se realizará una revisión de la literatura con orientación retrospectiva, de la evidencia disponible publicada entre los años 2012 - 2022 en relación con el caso clínico.

La búsqueda se llevará a cabo mediante diversas bases de datos; PubMed, Scielo, SAGE journals, Science Direct, Gale OneFile, ProQuest, Google Académico. Los descriptores utilizados para la búsqueda serán, dextrocardia, bloqueo cardiaco, marcapasos.

Los criterios de selección a tener en cuenta serán: artículos científicos y reportes de casos, que sean publicados en idiomas inglés y español cuyo periodo comprendido no supere los 10 años de publicación.

Se excluirán artículos y reportes que no guarden relación con el tema, así como aquellos que no estén disponibles o se encuentren incompletos.

Se describirá detalladamente historia clínica, evolución de la enfermedad, intervenciones realizadas, resultados obtenidos y el pronóstico del paciente. Al ser un caso clínico inusual queremos brindar herramientas que puedan orientar en la presencia de cuadros clínicos atípicos, optimizando el tiempo en el diagnóstico y tratamiento de las entidades con las que pueden cursar. Además del impacto que se puede generar con base a la educación dada a estos pacientes para el reconocimiento de su entidad al acudir a los servicios de salud

El paciente fue informado sobre los objetivos e importancia del estudio, siendo su participación voluntaria, con libertad de desistir en cualquier momento. Se garantizo el anonimato en cuanto a su identidad y la utilización de los resultados únicamente para fines científicos.

DISCUSIÓN

La dextrocardia es un defecto congénito poco frecuente, que se caracteriza por la localización del corazón en el hemitórax derecho(13). Este trastorno se puede asociar a situs inversus, cuando no presentan otra anomalía congénita suelen tener una expectativa de vida normal y el riesgo de contraer una enfermedad adquirida es similar al resto de la población(14).

Generalmente en el electrocardiograma los pacientes presentan Onda P, complejo QRS y onda T negativos en la derivación I, desviación del eje a la derecha y progresión inversa de la onda R en las derivaciones precordiales(15).

La mayoría de los pacientes son diagnosticados durante estudios imagenológicos por una enfermedad no relacionada(16), en la radiografía se visualiza el vértice del corazón en el hemitórax derecho, la sombra del hígado a la izquierda y la burbuja del estómago está en el lado derecho(17).

La dextrocardia asociada a situs inversus y bloqueo auriculoventricular no cuenta con un adecuado estudio epidemiológico, sin embargo este caso clínico coincide con algunos reportes acerca de esta, la cual es una patología asintomática, en la que no hay hallazgos relevantes al examen físico y/o historia clínica, que nos permita hacer una detección temprana. El diagnóstico se realiza de forma incidental, la mayoría de los individuos con esta anomalía consultan al servicio médico por presentar patologías habituales que en la práctica clínica precisan imágenes diagnósticas, evidenciándose la inversión izquierda-derecha de los órganos toracoabdominales con implicaciones clínicas y modificación del manejo médico- quirúrgico (7)

La presencia de dextrocardia se ha asociado fuertemente al síndrome de Kartagener caracterizado por la tríada situs inversus el cual puede ser parcial (sólo afecta al corazón) o total (asociado a imagen en espejo de las vísceras abdominales con hígado a la izquierda y corazón a la derecha), bronquiectasias y sinusitis, es manifiesta con la presencia de infecciones crónicas de las vías respiratorias altas y bajas, sin embargo es una entidad de baja incidencia con 1:15.000 casos en la población general, y en los datos recolectados por el paciente no se ha establecido la presencia de este síndrome, no obstante se debe tener presente e indagar más en la historia clínica(18).

La dextrocardia predispone a trastornos de la conducción auriculoventricular, en el caso clínico presentado el paciente presentaba signos y síntomas sugestivos de bloqueo, además este fue evidenciado por exámenes complementarios concluyendo en disfunción sinusal como indicación de implante de marcapaso definitivo(19) . Tal como se reporta en la literatura, la necesidad de implante de marcapasos en estos paciente es debido a dos condiciones importante, el síndrome del seno enfermo y bloqueo auriculoventricular de alto grado o completo(20)

La implantación de marcapasos en pacientes con dextrocardia es un desafío por la anatomía distorsionada(21). La dificultad puede verse agravada por la presencia de conexiones atrioventriculares anormales. La relación anormal de las cavidades cardíacas y la orientación fluoroscópica alterada hacen que la colocación de cables transvenosos sea extremadamente difícil. La literatura que describe las técnicas de implantación de marcapasos transvenoso en pacientes con cardiopatías congénitas es escasa (22)

La utilización de técnicas antes y durante la intervención quirúrgica permite que la implantación del marcapasos en estos pacientes se realice de forma segura, logrando obtener resultados favorables que conlleven a un adecuado funcionamiento(6). Sin embargo, en nuestro caso clínico, el paciente a pesar de no haber presentado complicaciones durante la intervención quirúrgica, la expectativa de funcionalidad del dispositivo la cual estaba establecida a 5 años aproximadamente, se acorto ya que a los 18 meses de implantado el dispositivo se evidencia la presencia de taquicardia ventricular acompañada de otras manifestaciones clínicas, motivo por el cual se indicó que la reprogramación para cambio del marcapasos.

CONSIDERACIONES ETICAS

INTERNACIONAL

Declaración de Helsinki: Según la Asociación Médica Mundial (13) la declaración de Helsinki establece principios éticos para las investigaciones medicas en seres humanos. En esta se destacan principios generales, riesgos, costos y beneficios, privacidad y confidencialidad, consentimiento informado, entre otros. Para no extender la información a citar a continuación se mencionan algunos principios:

- El deber del médico es promover y velar por la salud, bienestar y derechos de los pacientes, incluidos los que participan en investigación médica.
- El propósito principal de la investigación médica en seres humanos es comprender las causas, evolución y efectos de las enfermedades y mejorar las intervenciones preventivas, diagnósticas y terapéuticas. Incluso, las mejores intervenciones probadas deben ser evaluadas continuamente a través de la investigación para que sean seguras, eficaces, efectivas, accesibles y de calidad.
- La investigación médica está sujeta a normas éticas que sirven para promover y asegurar el respeto a todos los seres humanos y para proteger su salud y sus derechos individuales.
- Aunque el objetivo principal de la investigación médica es generar nuevos conocimientos, este objetivo nunca debe tener primacía sobre los derechos y los intereses de la persona que participa en la investigación.
- En la investigación médica, es deber del médico proteger la vida, la salud, la dignidad, la integridad, el derecho a la autodeterminación, la intimidad y la confidencialidad de la información personal de las personas que participan en investigación.
- En la práctica de la medicina y de la investigación médica, la mayoría de las intervenciones implican algunos riesgos y costos.
- Se deben implementar medidas para reducir al mínimo los riesgos. Los riesgos deben ser monitoreados, evaluados y documentados continuamente por el investigador.
- Los médicos no deben involucrarse en estudios de investigación en seres humanos a menos de que estén seguros de que los riesgos han sido adecuadamente evaluados y de que es posible hacerles frente de manera satisfactoria.
- Deben tomarse toda clase de precauciones para resguardar la intimidad de la persona que participa en la investigación y la confidencialidad de su información personal.
- La participación de personas capaces de dar su consentimiento informado en la investigación médica debe ser voluntaria.
- En la investigación médica en seres humanos capaces de dar su consentimiento informado, cada participante potencial debe recibir información adecuada acerca de los objetivos, métodos, fuentes de financiamiento, posibles

conflictos de intereses, afiliaciones institucionales del investigador, beneficios calculados, riesgos previsible e incomodidades derivadas del experimento, estipulaciones post estudio y todo otro aspecto pertinente de la investigación.

- El participante potencial debe ser informado del derecho de participar o no en la investigación y de retirar su consentimiento en cualquier momento, sin exponerse a represalias

NACIONAL

Teniendo en cuenta la resolución 8430 de 1993 del ministerio de salud de Colombia (14), este reporte de caso clasifica en la categoría investigación sin riesgo como se menciona en el artículo 11 de dicha resolución, ya que es un estudio retrospectivo en la que no se realizará ninguna intervención de las variables biológicas, fisiológicas, psicológicas o sociales del individuo. Se realizará énfasis en los siguientes artículos:

- ARTÍCULO 5. En toda investigación en la que el ser humano sea sujeto de estudio, deberá prevalecer el criterio del respeto a su dignidad y la protección de sus derechos y su bienestar.
- ARTÍCULO 8 En las investigaciones en seres humanos se protegerá la privacidad del individuo, sujeto de investigación, identificándolo solo cuando los resultados lo requieran y éste lo autorice.
- ARTÍCULO 14. Se entiende por Consentimiento Informado el acuerdo por escrito, mediante el cual el sujeto de investigación o en su caso, su representante legal, autoriza su participación en la investigación, con pleno conocimiento de la naturaleza de los procedimientos, beneficios y riesgos a que se someterá, con la capacidad de libre elección y sin coacción alguna.

PRESUPUESTO

TIPO	CATEGORIA	RUBROS	FUENTE FINANCIADORA	DESCRIPCION	VALOR UNIDAD	VALOR TOTAL
Recursos disponibles	Infraestructura	Computador	Propio	Se usaron 3 computadores para búsqueda de bibliografía	0	0
		Paquete office	Universidad Santiago de Cali	Creación de cuenta de Microsoft para usar complemento (Mendeley) de citación de referencias bibliográficas	0	0
Recursos necesarios	Gastos de trabajo de campo	Impresión y Scanner	Papelería	Consentimiento informado y formatos de evaluación	600	1.800
		Llamadas telefónicas	Puesto de llamadas	Entrevista telefónica con paciente y discusión de aspectos a desarrollar.	200 cada minuto	15.000
		Transporte	Servicio publico	Para traslado	18.600	93.000
Total						109.800

REFERENCIAS BIBLIOGRÁFICAS

1. Nair R, Muthukuru SR. Dextrocardia. RadioGraphics [Internet]. 19 de septiembre de 2022 [citado 8 de noviembre de 2022];22(6):1439-56. Disponible en: <https://www.ncbi.nlm.nih.gov/books/NBK556074/>
2. Koç A. Situs inversus totalis. Anesthesiologie und Intensivmedizin. 1 de septiembre de 2021;62(9):S211-20.
3. Gómez S, Carrillo A, Maragaño I, Jara S, Olmedo C, Álvarez J. Dextrocardia como hallazgo incidental. Revisión a partir de un caso. 2020 [citado 8 de noviembre de 2022];36. Disponible en: <https://www.ncbi.nlm.nih.gov/>
4. Mario Garcés Olivé L, Carmen Elena Ferrer Magadán D, Yolexis Bello Núñez L. DEFECTOS CONGÉNITOS DEL SISTEMA CARDIOVASCULAR. FOLLETO COMPLEMENTARIO.
5. Roy A, Mukhopadhyay M. Situs Inversus Totalis: Operating on the Mirror Image. Hellenic Journal of Surgery 2020 92:3 [Internet]. 19 de octubre de 2020 [citado 8 de noviembre de 2022];92(3):150-2. Disponible en: <https://usc.elogim.com:2063/article/10.1007/s13126-020-0566-3>
6. Hakimi M, Yabumoto M, Sun J, Rochon-Duck M, Donaldson D. Implantation of a Dual-chamber Pacemaker in a Patient with Dextrocardia, Situs Inversus, and Sick Sinus Syndrome. Journal of Innovations in Cardiac Rhythm Management. 1 de febrero de 2022;13(2):4889-93.
7. Aljure Reales V de J, Álvarez Gallego GC, Ávila Espitia NC, Arrieta Coley A, Ángel Suárez OG. Situs inversus totalis: revisión de tema con aproximación a la Genética y reporte de casos. Vol. 24, Revista Colombiana de Cardiología. Elsevier B.V.; 2017. p. 40-7.
8. Augusto J, Faustino M, Santos M, Cabanelas N, Madeira F, Morais C. Implantation of a dual-chamber pacemaker in a patient with situs inversus and dextrocardia using a novel ultrasound technique. J Cardiovasc Echogr. 1 de julio de 2019;29(3):129-31.
9. Manuel Cortés Ramírez J, Manuel de Jesús Cortés de la Torre J, Arturo Cortés de la Torre R, Javier Reyes Méndez B, Salazar de Santiago A, Isabel Carrillo Aguilar S, et al. Bloqueo AV completo congénito. Revisión y presentación de un caso [Internet]. Vol. 24. 2013. Disponible en: www.medigraphic.org.mx
10. Cabañas Morafraille Javier ABAAEAIDRR. Bloqueo aurículo-ventricular de tercer grado: atención y manejo en Atención Primaria. Revista Clínica de Medicina de Familia. 2020;13.
11. Paredes F, Estigarribia A, Ysasi A, Herrero E, Llorens R. Revascularización arterial completa sin circulación extracorpórea en un paciente con dextrocardia: reporte de un caso. Cirugía Cardiovascular. 1 de mayo de 2018;25(3):155-7.
12. Jesús Iván Lara Prado. El electrocardiograma: una oportunidad de aprendizaje [Internet]. Revista de la Facultad de Medicina (México). 2016 [citado 24 de febrero de 2023]. Disponible en: https://www.scielo.org.mx/scielo.php?script=sci_arttext&pid=S0026-17422016000600039
13. Declaración de Helsinki de la AMM. Principios éticos para las investigaciones médicas en seres humanos.

14. MINISTERIO DE SALUD. Normas científicas, técnicas y administrativas para la investigación en salud. RESOLUCION NUMERO 8430 DE 1993. :1-19.
15. Orphanet: Dextrocardia [Internet]. Portal de información de enfermedades raras y medicamentos huérfanos. 2022 [citado 2022 nov 12]. Available from: https://www.orpha.net/consor/cgi-bin/OC_Exp.php?Ing=ES&Expert=1666
16. Yilmaz S, Demirtas ; Abdullah, Adem Tokpinar ;, Acer N. Dextrocardia and Situs Inversus Totalis in a Turkish Subject: A Case Report Dextrocardia y Situs Inversus Totalis en un Sujeto Turco: Reporte de un Caso. *Int J Morphol* [Internet]. 2019 [citado 2022 nov 12];37(3):900-2. Available from: www.nlm.nih.gov/medlineplus/ency/article/00732.htm
17. Ausejo Ramos T, Ramón Trapero JL, Cuerda Santaren D. Reconocimiento electrocardiográfico de una dextrocardia. *Aten Primaria* [Internet]. 2017 feb 1 [citado 2022 nov 12];49(2):120-1. Available from: <https://www.elsevier.es/es-revista-atencion-primaria-27-articulo-reconocimiento-electrocardiografico-una-dextrocardia-S0212656716302001>
18. Edzie EKM, Dzeffi-Tetty K, Cudjoe O, Gorleku PN, Adu P. Incidental Finding of Dextrocardia with Situs Inversus in a 59-Year-Old Man. *Case Rep Radiol*. 2019 dic 1;2019:1-4.
19. Yucel Evin. Dextrocardias. *Springer* [Internet]. 2018 ago [citado 2022 nov 12];2:18-23. Available from: https://usc.elogim.com:2063/chapter/10.1007/978-3-319-67420-9_2
20. Caballero Iglesias R, Sánchez López F, Iribarren Marín MA. Síndrome de Kartagener. *Imagen Diagnóstica* [Internet]. 2012 ene 1 [citado 2022 nov 8];3(1):32-3. Available from: <https://www.elsevier.es/es-revista-imagen-diagnostica-308-articulo-sindrome-kartagener-S2171366912700483>
21. Tejeda-Camargo MJ, Arjona D, Rendón J, Olaya-Sánchez A, Cabrales M. Implante de marcapaso en paciente con dextrocardia y situs inversus. Desafíos y soluciones Pacemaker implant in a patient with dextrocardia and situs inversus. *Challenges and solutions CASO CLÍNICO-CARDIOLOGÍA DEL ADULTO Resúmen*. 2020 [citado 2022 nov 8]; Available from: www.rccardiologia.com
22. Bakalli Aurora JIKX and SL. *Clinical Medicine Insights: Case Reports*. SAGE. 2021;14:1-4.
23. Shenthara J, Rai MK, Walia R, Ghanta S, Sreekumar P, Reddy SS. Transvenous permanent pacemaker implantation in dextrocardia: technique, challenges, outcome, and a brief review of literature. *EP Europace* [Internet]. 2014 sep 1 [citado 2022 nov 8];16(9):1327-33. Available from: <https://academic.oup.com/europace/article/16/9/1327/856634>

24. Shenthar J, Rai MK. Permanent pacemaker implantation in a patient with situs solitus, dextrocardia, and corrected transposition of the great arteries using a novel angiographic technique. *J Arrhythm.* 2014 abr 1;30(2):134-8.